



Paciente: Lidl
Propietario: Alicia Soriano Sáez
Clínica: Policlínica Puerto (Valencia)

23/12/2016

Dr.

Rev_000878

Ambliopía progresiva desde hace 7 días. Al día de vacunación y desparasitación. Vida en exterior con otros perros (centro de recuperación canina). No han notado otros cambios.e

GENERAL

Derecho

Izquierdo

Derecho

Izquierdo

RFM Directo

Escape

Negativo

RFM indirecto

Reducido

Negativo

Respuesta amenaza

Positivo

Negativo

Dazzle

Negativo

Negativo

Reflejo corneal

Normal

Normal

PIO

50

44

GLOBO

Derecho

Izquierdo

Derecho

Izquierdo

Hidroftalmia

Buftalmia

CÓRNEA

Derecho

Izquierdo

Derecho

Izquierdo

Estrias de Hab

CÁMARA ANTERIOR

Derecho

Izquierdo

Derecho

Izquierdo

Vítreo

UVEA

Derecho

Izquierdo

Derecho

Izquierdo

Midriasis

CRISTALINO

Derecho

Izquierdo

Derecho

Izquierdo

Subluxación < 180°

Facodonesis

FUNDUS

CNO

Derecho

Izquierdo

Derecho

Izquierdo

No valorable

Atenuación ANR moderado

Pruebas complementarias

Hemograma
Bioquímica completa

Analítica sanguínea normal

Gonioscopía: ángulo estrecho goniodisgénico

Diagnóstico

Glaucoma primario OU

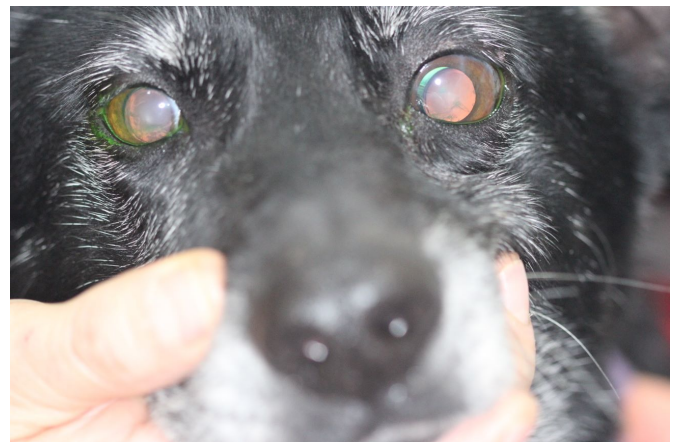

Tratamiento

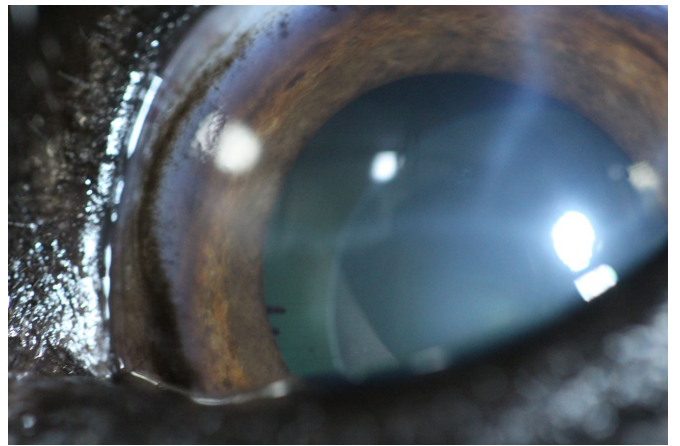
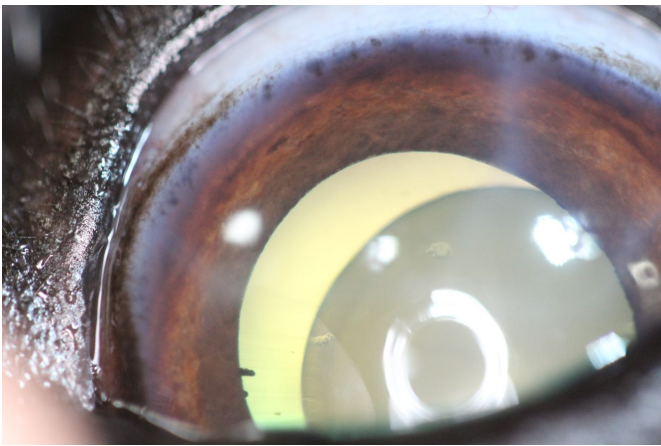
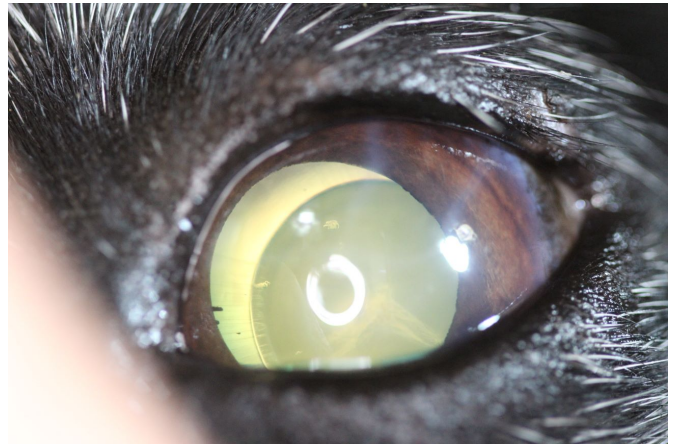
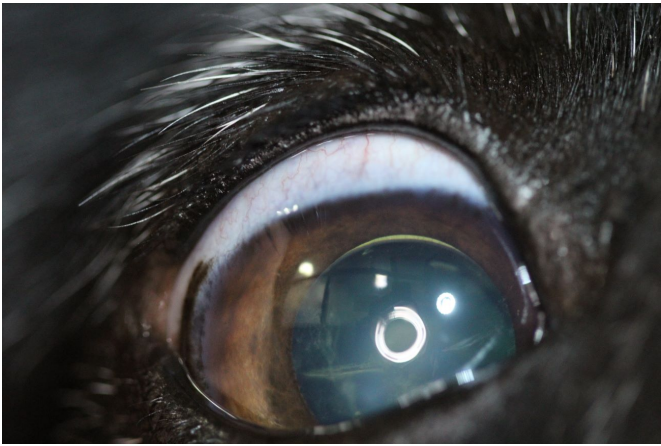
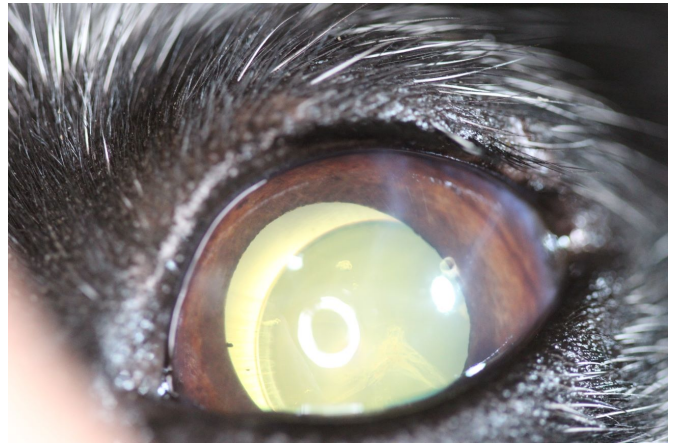
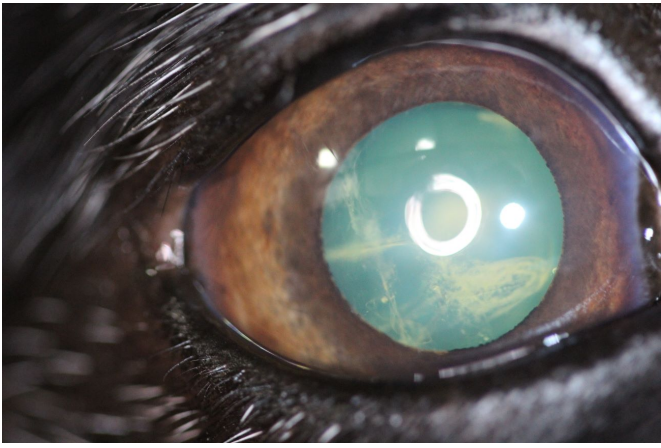
PRODUCTO	OJO	VÍA	DOSIFICACIÓN	DÍAS
Cosopt	Ambos	Tópico	1 gota TiD	
Diltiazem		Oral	1 mg/kg/día	
Latanoprost colirio	Ambos	Tópico	1 gota TiD	
Nutrof		Oral	1 gragea SiD	
Predforte	Ambos	Tópico	1 gota BiD	

Revisión

1 semana

IMAGENES





Notas sobre las imagenes